



## Опыт применения препарата бедаквилин у ребенка раннего возраста с лекарственно-устойчивым туберкулезом на фоне первичного иммунодефицита

Т. И. ДАНИЛОВА<sup>1</sup>, Н. А. БАРМИНА<sup>1</sup>, Е. С. БОРИСОВА<sup>2</sup>, Л. А. МАКСИМОВА<sup>2</sup>, Ю. В. КОРНЕЕВ<sup>1</sup>

<sup>1</sup>ГКУЗ «Ленинградский областной противотуберкулезный диспансер», Ленинградская область, г. Сланцы, РФ

<sup>2</sup>ГКУЗ Ленинградской области «Областная туберкулезная больница в г. Выборге», г. Выборг, РФ

РЕЗЮМЕ

Представлено клиническое наблюдение лечения ребенка раннего возраста с осложненным течением туберкулеза множественных локализаций на фоне первичного иммунодефицита. В схеме лечения успешно использован новый противотуберкулезный препарат бедаквилин. Ребенок получал бедаквилин в течение 6 мес. без нежелательных явлений, через 2 мес. прекратилось выделение кислотоустойчивых микобактерий, отмечалась выраженная положительная рентгенологическая динамика, сохранявшаяся до конца лечения. Клиническое наблюдение свидетельствует, что бедаквилин может быть безопасно и эффективно использован в схеме химиотерапии МЛУ-туберкулеза у детей младше 5 лет.

**Ключевые слова:** дети, химиотерапия туберкулеза, ВИЧ-инфекция, множественная лекарственная устойчивость, бедаквилин

**Для цитирования:** Данилова Т. И., Бармина Н. А., Борисова Е. С., Максимова Л. А., Корнеев Ю. В. Опыт применения препарата бедаквилин у ребенка раннего возраста с лекарственно-устойчивым туберкулезом на фоне первичного иммунодефицита // Туберкулез и болезни легких. – 2021. – Т. 99, № 8. – С. 47-53. <http://doi.org/10.21292/2075-1230-2021-99-8-47-53>

## Experience of Using Bedaquiline in a Young Child with Drug Resistant Tuberculosis and Concurrent Primary Immunodeficiency

T. I. DANILOVA<sup>1</sup>, N. A. BARMINA<sup>1</sup>, E. S. BORISOVA<sup>2</sup>, L. A. MAKSIMOVA<sup>2</sup>, YU. V. KORNEEV<sup>1</sup>

<sup>1</sup>Leningrad Regional TB Dispensary, Leningrad Region, Slantsy, Russia

<sup>2</sup>Vyborg Regional Tuberculosis Hospital, Vyborg, Russia

ABSTRACT

The article describes a clinical case of the treatment of a young child with a complicated course of tuberculosis with multiple localizations and concurrent primary immunodeficiency. The new anti-tuberculosis drug of bedaquiline was successfully used in the treatment regimen.

The child received bedaquiline for 6 months without any adverse events, after 2 months no acid-fast mycobacteria were detected, there were pronounced positive radiological changes which remained until the end of treatment. This clinical case provides evidence that bedaquiline can be used safely and effectively in MDR TB chemotherapy regimens in children under 5 years of age.

**Keywords:** children, tuberculosis chemotherapy, HIV infection, multiple drug resistance, bedaquiline

**For citations:** Danilova T.I., Barmina N.A., Borisova E.S., Maksimova L.A., Korneev Yu.V. Experience of using bedaquiline in a young child with drug resistant tuberculosis and concurrent primary immunodeficiency. *Tuberculosis and Lung Diseases*, 2021, Vol. 99, no. 8, P. 47-53. (In Russ.) <http://doi.org/10.21292/2075-1230-2021-99-8-47-53>

Для корреспонденции:

Данилова Татьяна Ивановна  
E-mail: ftizdt@mail.ru

Correspondence:

Tatiana I. Danilova  
Email: ftizdt@mail.ru

Индикатором эпидемического благополучия по туберкулезу является заболеваемость детей. В Ленинградской области заболеваемость детей 0-17 лет снизилась в 1,5 раза – с 11,6 в 2016 г. до 6,4 на 100 тыс. населения в 2020 г. (2019 г. – 7,7; 2018 – 8,2; 2017 г. – 9,4; 2016 г. – 11,6). При благоприятной тенденции снижения заболеваемости особую озабоченность вызывают случаи выявления туберкулеза среди детей в очагах туберкулезной инфекции.

Заболеваемость в очагах туберкулезной инфекции (ОТИ) Ленинградской области имеет тенденцию к увеличению: от 129,0 на 100 тыс. в 2016 г. до 217,4 на 100 тыс. в 2020 г. Максимум 330,5 на 100 тыс. зарегистрирован в 2017 г., что превысило общую заболеваемость детей в 35 раз. Уровень этих показателей напрямую связан с мероприятиями в ОТИ, направленными на предупреждение распростране-

ния туберкулеза среди окружения: разобщение с источником инфекции, проведение превентивной химиотерапии (ХТ), диспансерное наблюдение за контактными (обследование с использованием иммунологических тестов и рентгенологических методов) [2]. По данным отдельных авторов, индикатором степени эпидемической опасности ОТИ является результат пробы с аллергеном туберкулезным рекомбинантным, доказавшим свою эффективность в скрининге туберкулезной инфекции [1, 6, 11]. Наиболее уязвимой группой риска заболевания туберкулезом в ОТИ являются дети младше 5 лет при наличии низкой приверженности законных представителей к выполнению рекомендаций врача и отсутствию заключительной дезинфекции [3].

Наибольший риск представляют ОТИ с лекарственно-устойчивым (множественная (МЛУ)

и широкая (ШЛУ) устойчивость) возбудителем, особенно в сочетании с ВИЧ-инфекцией [5]. Наблюдение за детьми из перинатального контакта по ВИЧ-инфекции имеет свои особенности [9]. В развитии туберкулеза у ребенка из ОТИ негативную роль играет и отсутствие иммунизации вакциной БЦЖ-М детей, рожденных от ВИЧ-позитивных матерей, после проведения трехэтапной химиопрфилактики передачи ВИЧ от матери ребенку [7]. Последнее зачастую связано с социальной дезадаптацией семьи, наркозависимостью родителей. На качество антенатальной профилактики (вертикальной профилактики) влияют сроки начала наблюдения беременных с ВИЧ-инфекцией в центре СПИДа. В этих случаях особое значение приобретает междисциплинарное взаимодействие врачей фтизиатров и инфекционистов.

Трудности лечения детей младшего возраста из ОТИ с МЛУ обусловлены сложностями подбора схемы лечения. Новые препараты, доступные для терапии взрослых пациентов с МЛУ ТБ [4, 8, 10], имеют ограничения по применению у детей младшего возраста, однако могут быть назначены по решению врачебной комиссии (ВК). Новый препарат бедаквилин назначают детям младшего возраста в дозе 200 мг в день в течение 14 дней, затем 100 мг три раза в неделю в течение 22 нед. На фоне приема бедаквилина проводится контроль ЭКГ 1 раз в неделю в течение 1 мес. приема препарата, затем 1 раз в месяц.

Приводим клиническое наблюдение случая генерализованного туберкулеза у ребенка из перинатального контакта по ВИЧ-инфекции с лекарственно-устойчивым туберкулезом, из очага смерти.

Мальчик Т., 3 года 8 месяцев.

Анамнез жизни: родился от 4-й беременности, 3-х родов на 37-й неделе гестации. Масса при рождении – 3750 г, длина тела – 56 см. На искусственном вскармливании с рождения. Перинатальный контакт с ВИЧ-позитивной матерью, состоит на диспансерном учете с рождения. Получал родовую и послеродовую химиопрфилактику двумя антиретровирусными препаратами в течение месяца.

Фтизиатрический анамнез: БЦЖ не вакцинирован. В августе 2017 г. в возрасте 6 месяцев ребенок взят на учет фтизиатра по семейному контакту с отцом. Диагноз отца «генерализованный туберкулез, МБТ(+), МЛУ (H R S E Z): милиарный туберкулез почек МБТ(+), туберкулезный менингит, туберкулез периферических лимфатических узлов». Лекарственная устойчивость (из отделяемого свища лимфоузла) к H Et Pas K S E Z. Смерть 16.10.2017 г.

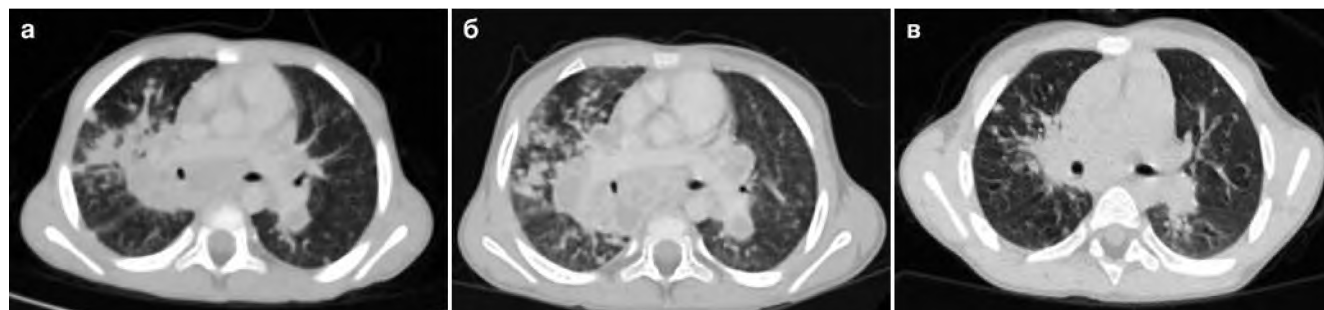
Анамнез заболевания: болен с октября 2017 г. (8 мес.), когда отмечалась лихорадка до 39,0°C, симптомы интоксикации. 16.10.2017 г. госпитализирован в детское инфекционное отделение с диагнозом ОРВИ. При рентгенологическом обследовании выявлены изменения верхней доли правого легкого в

виде инфильтрации. Заподозрена острая внебольничная пневмония, назначен курс антибактериальной терапии, без существенной динамики. Учитывая факторы риска – отсутствие БЦЖ и семейный контакт с больным МЛУ-туберкулезом с МБТ(+), ребенок переведен в специализированное детское туберкулезное отделение, где решением ВК был взят на учет в I группу диспансерного наблюдения и назначен основной курс лечения по IV режиму химиотерапии (РХТ) по схеме: капреомицин, пипразинамид, линезолид, циклосерин, левофлоксацин (Cm Z Lzd Cs Lfx).

На фоне лечения кожные иммунологические пробы оставались нормергическими (проба Манту – папула 6 мм, проба с диаскинтестом – папула 7 мм), рентгенологически отмечена положительная динамика. Интенсивная фаза ХТ составила 9 мес., после чего ребенок переведен на фазу продолжения по схеме: Cs Lfx Z Lzd. На фоне терапии в фазу продолжения отмечено нарастание чувствительности к туберкулезным аллергенам (проба Манту – папула 13 мм, проба с диаскинтестом – папула 12 мм). В анализе крови отмечены тенденция к лейкопении, гиперферментемия. У ребенка зарегистрирован нейротоксический эффект (менингизм, нарушение походки), ухудшение состояния – лихорадка до гектических подъемов температуры тела. Решением консилиума фаза продолжения возобновлена по схеме Z Lfx Cs с отменой Lzd и проводилась на фоне гепатопротекторов, витаминов В<sub>1</sub>, В<sub>6</sub>, С, бронхолитиков, зубиотиков. Отмечено угасание чувствительности кожных проб (проба Манту – 9 мм, проба с диаскинтестом – 5 мм, при проведении квантиферонового теста получен положительный результат). При этом отмечены отрицательная рентгенологическая динамика в виде нарастания очаговых изменений в обоих легких сливного характера, конгломератное увеличение внутригрудных лимфатических узлов (ВГЛУ) (рис. 1а).

Переведен в детское отделение ФГБУ «СПб НИИФП», где находился с 27.01.2020 г. по 21.04.2020 г. При поступлении выполнена бронхоскопия с игловой биопсией бифуркационных лимфатических узлов. Гистологическое заключение: в биоптате – продуктивно-некротическое воспаление, характерное для туберкулеза. КУМ ++++. Из материала биопсии методом ПЦР-РТ выделена ДНК МБТ, а также из аспирата из бронхов методом ПЦР-РТ выделена ДНК МБТ. При посеве биоптата (Bactec-960) – получен рост МБТ, установлена лекарственная устойчивость – Z Et o.

По данным компьютерной томографии органов грудной клетки (КТ ОГК) 05.03.2020 г. отмечены: нарастание объема инфильтративных изменений в С<sub>4</sub> правого легкого с сохранением выраженного увеличения ВГЛУ с массивными зонами некроза; накопление контрастного вещества по периферии бронхопульмональных лимфоузлов (размером 36 × 49 мм) (рис. 1б).



**Рис. 1.** МСКТ ОГК: а) 21.01.2020 г. – нарастание очаговых изменений в обоих легких сливного характера, конгломератное увеличение внутригрудных лимфатических узлов; б) 05.03.2020 г. – нарастание объема инфильтративных изменений в S<sub>4</sub> правого легкого. Сохраняется выраженное увеличение внутригрудных лимфатических узлов с массивными зонами некроза и накопление контрастного вещества по периферии лимфоузлов (размером 36 × 49 мм бронхопульмональные); в) 20.11.2020 г. – по сравнению с 05.03.2020 г. – положительная динамика: частичное уменьшение изменений в легких, внутригрудных лимфатических узлах

**Fig. 1.** Chest MSCT: а) 21.01.2020 – progression of fusing focal changes in both lungs, conglomerate swelling in the intrathoracic lymph nodes; б) 05.03.2020 – progression of infiltrative changes in S<sub>4</sub> of the right lung. Intense swelling of intrathoracic lymph nodes persists with massive zones of necrosis and accumulation of the contrast agent along the periphery of the lymph nodes (36 × 49 mm bronchopulmonary ones); в) 20.11.2020 – compared to 05.03.2020 – positive changes: partial decrease in changes in the lungs and intrathoracic lymph nodes

В связи с сохраняющейся лихорадкой до 39-40°С, нарастанием изменений в легких на фоне адекватной ХТ динамику результатов кожных иммунологических проб на фоне лечения (нормализация реакции на фоне положительной динамики и выраженное угасание на фоне прогрессирования специфического процесса) консультирован иммунологом. Диагноз «первичный иммунодефицит с преимущественным нарушением в В-клеточном звене?» Ребенку назначена ежемесячная заместительная терапия иммуноглобулином G (окагам 5% 100 мг в/в с 01.04.2020 г. ежемесячно).

Учитывая тяжесть состояния, выраженность системной воспалительной реакции, неэффективность предыдущего курса ХТ, решением ВК пациент переведен на повторный курс IV РХТ с приемом 7 противотуберкулезных препаратов: Z Trd Mfx Lzd Cm, Мр + старт Bdq 0,2 г в течение 10 дней, затем 0,1 г три раза в неделю до 6 мес. От матери ребенка получено информированное согласие на прием препарата.

Переведен в детское отделение Областной туберкулезной больницы в г. Выборге 22.04.2020 г. В объективном статусе при поступлении: состояние

больного средней степени тяжести. Масса тела – 14 300 г, рост – 100 см. Окружность грудной клетки – 55 см (дисгармоничный, мезосоматический тип развития). Ежедневно регистрировалось повышение температуры до 39,8°С. В легких дыхание жесткое, проводится во все отделы, хрипов нет. Живот увеличен в объеме, вздут, печень + 5 см ниже края реберной дуги, селезенка + 3 см. Менингеальных симптомов нет.

При поступлении в общем анализе крови отмечалась анемия со снижением гемоглобина до 104 г/л, СОЭ 46 мм/ч, лейкопения. В биохимическом анализе крови нарастание уровня трансаминаз до 3-кратного увеличения от нормы (табл. 1, 2).

При проведении бактериологического исследования смыва из верхних дыхательных путей: КУМ-, посев роста не дал на жидких (Bactec) и плотных питательных средах. Кровь ИФА на ВИЧ от 13.05.2020 г. и 06.06.2020 г. – отрицательно. Снят с учета по перинатальному контакту по В23 14.07.2020 г.

Рентгенологически от 24.04.2020 г. и от 27.05.2020 г. на обзорной рентгенограмме ОГК уве-

**Таблица 1.** Общий анализ крови

**Table 1.** General blood count

Дата	WBC	RBC	HGB	HCT	PLT	п/я	с/я	э	м	л	СОЭ
23.04.2020	3,02	4,45	104	30,70	890	6	51	6	5	32	42
20.05.2020	11,26	4,36	100	29,70	574	1	77	6	8	8	25
22.06.2020	7,4	3,90	88	25,07	617	2	62	2	5	29	46
22.07.2020	16,62	3,5	78	22,49	501	1	82	2	4	11	35
24.08.2020	5,1	4,7	116	33,4	384	2	42	6	9	41	15
23.09.2020	3,69	5,29	143	41,33	201	3	22	12	4	59	7
26.10.2020	2,89	5,26	143	41,18	285	2	52	8	5	33	6
15.12.2020	4,97	5,05	143	39,42	192	3	32	3	13	49	3
21.01.2021	4,46	4,5	131	36,6	244	1	46	4	11	38	3

Таблица 2. Биохимический анализ крови

Table 2. Blood chemistry

Дата	Глюкоза	О. билирубин	О. белок	Мочевина	Креатинин	АЛТ	АСТ	ЩФ	СРБ
23.04.2020	5,6	7,9	69,3	2,8	32,7	119,5	124,3	60,3	-
25.05.2020	5,1	9,0	68,1	2,2	34,9	114,1	111,1	158,0	5,0
29.06.2020	5,4	11,0	59,5	2,99	42,1	25,2	41,0	48,0	4,4
20.07.2020	4,7	5,0	63,2	3,0	27,4	16,6	38,1	26,6	10,7
19.08.2020	5,4	5,9	70,3	2,4	34,9	20,3	50	24,1	4,6
23.09.2020	4,5	5,9	61,8	2,5	30	36	75,5	36,4	2,6
26.10.2020	4,9	8,9	65	3,15	41,8	58,9	95,3	41,3	0,4
15.12.2020	4,5	8,0	67,8	2,4	34,3	41,9	71,6	39,8	0,3
18.01.2021	5,2	10,2	68,4	3,3	18,0	38,0	68,9	46,1	0,5

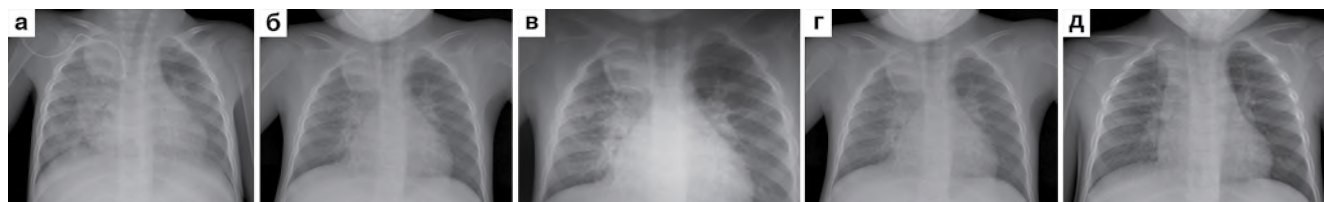личение внутригрудных лимфоузлов бронхопульмональных групп с обеих сторон, инфильтративные изменения в верхней доле правого легкого, осумкованный плеврит (рис. 2а, 2б).

ЭКГ от 24.04.2020 г. – отклонений от нормы не выявлено: синусовая тахикардия, ЧСС – 140 в мин, RR 0,42; PQ 0,11; QRS 0,07; QT 0,27; QT (н) 0,27; 29.04.2020 г. решением ВК схема ХТ скорректирована: Bdq Lfx Z Pas Mr внутривенно. Патогенетическая терапия дополнена преднизолоном 1 мг/кг (максимальная суточная доза 13,3 мг) до 3 нед. с постепенным снижением до поддерживающей 2,5 мг на фоне всего курса, продолжена симптоматическая терапия октагамом.

На фоне лечения в течение 6 мес. отмечена положительная клиническая динамика. Масса тела увеличилась до 17 кг, отмечена стойкая нормализация температуры тела, общее состояние расценивалось

как удовлетворительное (аппетит хороший, ребенок активен, легко и быстро вступает в контакт, сон хороший). В общем анализе крови отмечено повышение уровня гемоглобина до 143 г/л, снижение СОЭ до 7 мм/ч. В биохимическом анализе крови отмечено существенное снижение уровня трансаминаз и С-реактивного белка (табл. 1, 2). На фоне терапии проводился ежемесячный мониторинг ЭКГ, отклонений не выявлено.

Рентгенологически отмечена хорошая положительная динамика в виде уменьшения выраженности инфильтративных изменений в проекции верхней доли правого легкого, восстановления пневматизации легких. Уменьшение выраженности лимфоаденопатии ВГЛУ всех групп (рис. 2в, 2г). По данным КТ ОГК 20.11.2020 г. – по сравнению с КТ от 05.03.2020 г. – положительная динамика: частичное рассасывание изменений в легких, умень-



**Рис. 2.** Обзорная рентгенограмма ОГК: а) 24.04.2020 г. увеличение внутригрудных лимфоузлов бронхопульмональных групп с обеих сторон, инфильтративные изменения в верхней доле правого легкого, осумкованный плеврит; б) 27.05.2020 г. увеличение бронхопульмональных групп внутригрудных лимфоузлов с обеих сторон, нарастание инфильтрации в верхней доле правого легкого, осумкованный плеврит; в) 21.09.2020 г. положительная динамика, в виде уменьшения размеров внутригрудных лимфоузлов; з) 19.10.2020 г. положительная динамика в виде уменьшения выраженности инфильтративных изменений; д) 01.02.2021 г. положительная динамика в виде уменьшения лимфоаденопатии внутригрудных лимфоузлов всех групп и выраженности инфильтративных изменений в верхней доле правого легкого; восстановление пневматизации легких

**Fig. 2.** Plain chest X-ray: а) 24.04.2020, swollen intrathoracic lymph nodes of the bronchopulmonary groups on both sides, infiltrative changes in the upper lobe of the right lung, encapsulated pleurisy;

б) 27.05.2020, swelling of bronchopulmonary groups of intrathoracic lymph nodes on both sides, an increase in infiltration in the upper lobe of the right lung, encapsulated pleurisy;

в) 21.09.2020, positive changes in the form of a decreased the size of intrathoracic lymph nodes;

з) 19.10.2020, positive changes in the form of decreased severity of infiltrative changes;

д) 01.02.2021, positive changes in the form of decreased lymphadenopathy of the intrathoracic lymph nodes of all groups and lower severity of infiltrative changes in the upper lobe of the right lung; restoration of the lung pneumatization

шение лимфаденопатии внутригрудных лимфатических узлов (рис. 1в).

Чувствительность кожных иммунологических проб от 19.10.2020 г.: проба Манту – папула 3 мм, проба с диаскинтестом – отрицательная.

При микробиологическом исследовании смыва из верхних дыхательных путей КУМ не обнаружены, результат посева на жидких (Vactec) и плотных питательных средах – отрицательный. По УЗИ органов брюшной полости от 24.12.2020 г. – гепатомегалия (10,24 × 11,74 × 12,04 см), диффузные изменения печени, эхогенность незначительно повышена; спленомегалия (9,0 × 4,50 см), кальцинаты и очаговые изменения; забрюшинные лимфатические узлы до 2,78 см, в воротах селезенки до 1,90 см, в воротах печени до 2,50 см.

Ребенок переведен на фазу продолжения ХТ туберкулеза по схеме: Z Pas Lfx Cs.

При повторном обследовании в консультативно-диагностическом центре ФГБУЗ «Санкт-Петербургский государственный педиатрический медицинский университет» 01.02.2021 г. установлен диагноз «первичный иммунодефицит, гипер-IgM-синдром». Рекомендовано: регулярная заместительная терапия внутривенными иммуноглобулинами по жизненным показаниям пожизненно один раз в четыре недели в дозе 0,5 г/кг.

Через 9 мес. лечения на обзорной рентгенограмме ОГК отмечены: дальнейшая положительная динамика в виде уменьшения лимфоаденопатии ВГЛУ всех групп и выраженности инфильтративных изменений в верхней доле правого легкого, восстановления пневматизации легких; уменьшение выраженности лимфоаденопатии ВГЛУ всех групп (рис. 2д).

Ребенок продолжил наблюдение по I ГДУ с основным диагнозом: туберкулез внутригрудных лимфатических узлов бронхопульмональных групп с обеих сторон и бифуркационной группы в фазе рассасывания, осложненный бронхолегочным поражением верхней доли правого легкого. Осумкованный плеврит справа. МБТ(-), лекарственная устойчивость (Z Eto). Абациллирован с 29.04.2020 г. Абдоминальный туберкулез: туберкулез мезентериальных лимфатических узлов, туберкулез селезенки. I ГДУ.

Первичный иммунодефицит. Гипер-IgM-синдром.

Семейный туберкулезный контакт МБТ(+), МЛУ (H R S E Z), Очаг смерти.

IV А ГДУ. Далее лечение было успешно продолжено по IV режиму в фазе продолжения Z Pas Lfx Cs до 180 доз.

### Заключение

Рассматриваемый случай длительного лечения осложненного течения туберкулеза множественных локализаций на фоне первичного иммунодефицита ребенка раннего возраста из очага смерти от туберкулеза наглядно демонстрирует сложности подбора терапии у детей в современных условиях на фоне ряда неблагоприятных факторов. Наряду с заместительной терапией иммунодефицитного состояния, успех многокомпонентной терапии достигнут в том числе включением в схему ХТ препарата бедаквилин в течение 6 мес. На фоне применения схемы с бедаквилином у ребенка через 2 мес. прекратилось бактериовыделение, к концу курса схемы с бедаквилином отмечена выраженная положительная рентгенологическая динамика, которая сохранялась на протяжении последующих 6 мес. Согласно инструкции по медицинскому применению терминальный период полувыведения (T<sub>1/2</sub> терм) бедаквилина составляет около 5,5 мес., что, вероятно, и способствовало дальнейшему рассасыванию специфических изменений у ребенка. Фактором риска неблагоприятного течения туберкулезного процесса, безусловно, являлось отсутствие вакцинации против туберкулеза и наличие первичного иммунодефицита – гипер-IgM-синдром.

При включении препарата бедаквилин в схему ХТ ребенка моложе 5 лет при туберкулезе с множественной лекарственной устойчивостью на протяжении 6-месячного курса нежелательных явлений не отмечено. Схема ХТ, включающая препарат бедаквилин с другими противотуберкулезными препаратами, лекарственная чувствительность к которым была сохранена, позволила достичь клинического излечения.

**Конфликт интересов.** Авторы заявляют об отсутствии у них конфликта интересов.

**Conflict of Interests.** The authors state that they have no conflict of interests.

### ЛИТЕРАТУРА

1. Аксенова В. А., Барышникова Л. А., Клевно Н. И., Кудлай Д. А. Скрининг детей и подростков на туберкулезную инфекцию в России - прошлое, настоящее, будущее // Туб. и болезни легких. - 2019. - Т. 97, № 9. - С. 59-67.
2. Аксенова В. А., Леви Д. Т., Александрова Н. В., Кудлай Д. А., Барышникова Л. А., Клевно Н. И. Туберкулез у детей: современные методы профилактики и ранней диагностики // Доктор.Ру. - 2017. - № 15 (144). - С. 9-15.

### REFERENCES

1. Aksenova V.A., Baryshnikova L.A., Klevno N.I., Kudlay D.A. Screening of children and adolescents for tuberculosis infection in Russia - past, present, future. *Tuberculosis and Lung Diseases*, 2019, vol. 97, no. 9, pp. 59-67. (In Russ.)
2. Aksenova V.A., Levi D.T., Aleksandrova N.V., Kudlay D.A., Baryshnikova L.A., Klevno N.I. Tuberculosis in children: contemporary methods of prevention and early detection. *Doktor.Ru*, 2017, no. 15 (144), pp. 9-15. (In Russ.)

3. Бармина Н. А., Барышникова Л. А. Характеристика проявлений туберкулезной инфекции у детей и подростков с установленным источником заражения на примере Пермского края // Вопросы практической педиатрии. - 2019. - Т. 14, № 2. - С. 21-28.
4. Голубчиков П. Н., Крук Е. А., Мишустин С. П., Петренко Т. И., Кудлай Д. А. Опыт лечения больных туберкулезом с широкой лекарственной устойчивостью возбудителя, в том числе с длительным применением бедаквилина, в Томской области: непосредственные и отдаленные результаты // Туб. и болезни легких. - 2019. - Т. 97, № 8. - С. 38-45.
5. Каминский Г. Д., Кудлай Д. А., Панова А. Е., Паролина Л. Е., Перегудова А. Б., Пшеничная Н. Ю., Самойлова А. Г., Тестов В. В., Тинькова В. В. Тактика врача при выявлении, диагностике и профилактике сочетанной инфекции ВИЧ и туберкулеза. Практическое руководство / под ред. И.А. Васильевой. - М., 2020. - 152 с.
6. Кудлай Д. А., Старшинова А. А., Довгальук И. Ф. Аллерген туберкулезный рекомбинантный: 10-летний опыт применения теста у детей и подростков в Российской Федерации (данные метаанализа) // Педиатрия им. Г.Н. Сперанского. - 2020. - Т. 99, № 3. - С. 121-129.
7. Приказ Минздрава России № 125н от 21.03.2014 г. (ред. от 09.12.2020 г.) «Об утверждении национального календаря профилактических прививок и календаря профилактических прививок по эпидемическим показаниям» (Зарегистрировано в Минюсте России 25.04.2014 № 32115).
8. Ставицкая Н. В., Фелькер И. Г., Жукова Е. М., Тлиф А. И., Докторова Н. П., Кудлай Д. А. Многофакторный анализ результатов применения бедаквилина в терапии МЛУ/ШЛУ-туберкулеза легких // Туб. и болезни легких. - 2020. - Т. 98, № 7. - С. 56-62.
9. Федеральные клинические рекомендации «ВИЧ-инфекция у детей». - М., 2020 г.
10. Федеральные клинические рекомендации «Туберкулез у взрослых». М., 2020.
11. Slogotskaya L. V., Bogorodskaya E., Sentshichina O., Ivanova D., Nikitina G., Litvinov V., Seltsovsky P., Kudlay D. A., Nikolenko N., Borisov S. Effectiveness of tuberculosis detection using a skin test with allergen recombinant (CFP-10-ESAT-6) in children // Eur. Respir. J. - 2015. - Vol. 46, № S59. - PA4524.
3. Barmina N.A., Baryshnikova L.A. Characteristics of manifestations of tuberculosis infection in children and adolescents with the identified index case using Perm Krai as an example. *Voprosy Prakticheskoy Pediatrii*, 2019, vol. 14, no. 2, pp. 21-28. (In Russ.)
4. Golubchikov P.N., Kruk E.A., Mishustin S.P., Petrenko T.I., Kudlay D.A. Experience of treating extensive drug resistant tuberculosis patients including continuous use of bedaquiline, in Tomsk Region: immediate and postponed results. *Tuberculosis and Lung Diseases*, 2019, vol. 97, no. 8, pp. 38-45. (In Russ.)
5. Kaminskiy G.D., Kudlay D.A., Panova A.E., Parolina L.E., Peregudova A.B., Pshenichnaya N.Yu., Samoylova A.G., Testov V.V., Tinkova V.V. *Taktika vracha pri vyavlenii, diagnostike i profilaktike sochetannoy infektsii VICH i tuberkulez: prakticheskoe rukovodstvo*. [Tactics of the physician in the detection, diagnosis and prevention of TB/HIV coinfection. Practical guide]. I.A. Vasilyeva, eds., Moscow, 2020, 152 p.
6. Kudlay D.A., Starshinova A.A., Dovgalyuk I.F. Tuberculous recombinant allergen: 10-year experience of using this test in children and adolescents in the Russian Federation (data of meta analysis). *Pediatriya im. G.N. Speranskogo*, 2020, vol. 99, no. 3, pp. 121-129. (In Russ.)
7. Edict no. 125n by the Russian Ministry of Health as of 21.03.2014 On Approval the National Vaccination Calendar and Vaccination Calendar Based on Epidemic Indications (Revision as of 09.12.2020). (Registration no. 32115 by Russian Ministry of Justice as of 25.04.2014). (In Russ.)
8. Stavitskaya N.V., Felker I.G., Zhukova E.M., Tlif A.I., Doktorova N.P., Kudlay D.A. The multivariate analysis of the results of bedaquiline use in the therapy of MDR/XDR pulmonary tuberculosis. *Tuberculosis and Lung Diseases*, 2020, vol. 98, no. 7, pp. 56-62. (In Russ.)
9. *Federal klinicheskie rekomendatsii VICH-infektsiya u detey*. [Federal guidelines on HIV infection in children]. Moscow, 2020.
10. *Federalnyye klinicheskie rekomendatsii. Tuberkulez u vzroslykh*. [Federal clinical guidelines on tuberculosis in adults]. Moscow, 2020.
11. Slogotskaya L.V., Bogorodskaya E., Sentshichina O., Ivanova D., Nikitina G., Litvinov V., Seltsovsky P., Kudlay D.A., Nikolenko N., Borisov S. Effectiveness of tuberculosis detection using a skin test with allergen recombinant (CFP-10-ESAT-6) in children. *Eur. Respir. J.*, 2015, vol. 46, no. S59, PA4524.

## ИНФОРМАЦИЯ ОБ АВТОРАХ:

ГКУЗ «Ленинградский областной противотуберкулезный диспансер»,  
188560, Ленинградская область, Сланцевский район,  
г. Сланцы, ул. Ленина, д. 20.  
Факс: 412-00-04.

**Данилова Татьяна Ивановна**  
кандидат медицинских наук,  
заместитель главного врача по медицинской части.  
Тел.: 412-01-63.  
E-mail: ftizdti@mail.ru

**Бармина Наталья Александровна**  
кандидат медицинских наук,  
заведующая консультативным детским отделением  
для детей и подростков.  
Тел.: 412-01-45.  
E-mail: tublo@yandex.ru

**Корнеев Юрий Валентинович**  
главный врач, заслуженный врач РФ.  
Тел.: 412-01-45.  
E-mail: tublo@yandex.ru

ГКУЗ «Областная туберкулезная больница в городе Выборге»,  
188800, Ленинградская обл., г. Выборг, Сборная ул., д. 2.  
Тел.: 8 (81378) 2-78-38.

## INFORMATION ABOUT AUTHORS:

Leningrad Regional TB Dispensary,  
20, Lenina St., Slantsy,  
Slantsevsky Region,  
Leningrad Region, 188560.  
Fax: 412-00-04.

**Tatiana I. Danilova**  
Candidate of Medical Sciences,  
Deputy Chief Physician for Medical Activities.  
Phone: 412-01-63.  
Email: ftizdti@mail.ru

**Natalya A. Barmina**  
Candidate of Medical Sciences,  
Head of Consultative Pediatric Department  
for Children and Adolescents.  
Phone: 412-01-45.  
Email: tublo@yandex.ru

**Yury V. Korneev**  
Chief Doctor, Doctor of Superior Merritt of Russia.  
Phone: 412-01-45.  
Email: tublo@yandex.ru

Vyborg Regional Tuberculosis Hospital,  
2, Sbornaya St., Vyborg, Leningrad Region, 188800.  
Phone: +7(81378) 2-78-38.

**Борисова Евгения Сергеевна**

заместитель главного врача по медицинской части.

E-mail: orto\_vyborg@mail.ru

**Максимова Людмила Алексеевна**

заведующая детским туберкулезным отделением.

E-mail: orto\_vyborg@mail.ru

**Evgeniya S. Borisova**

Deputy Head Doctor for Medical Activities.

Email: orto\_vyborg@mail.ru

**Liudmila A. Maksimova**

Head of Pediatric Tuberculosis Department.

Email: orto\_vyborg@mail.ru

Поступила 25.02.2021

Submitted as of 25.02.2021